

# INFECTIONS POSTOPÉRATOIRES EN NEUROCHIRURGIE

**Pierre-Etienne Leblanc, Gaëlle Cheisson, Laurent Martin,  
Bernard Vigué**

Département d'Anesthésie Réanimation, CHU de Bicêtre, 78 rue du  
Général Leclerc, 94275 Le Kremlin Bicêtre Cedex.

## INTRODUCTION

Les problèmes infectieux après neurochirurgie ne sont pas fréquents mais posent des problèmes en termes de diagnostic et de traitement. Ils allongent la durée d'hospitalisation, sont responsables d'une morbidité importante, et imposent une antibiothérapie prolongée (en dehors du cas particulier des méningites) avec ses conséquences inhérentes. On regroupe dans l'infection postopératoire la méningite qui a fait l'objet d'une revue récente [1], l'empyème (extra ou sous-dural), et l'abcès cérébral. L'infection sous-cutanée n'a pas de caractéristiques spécifiques dans le cadre de la neurochirurgie.

## 1. DONNÉES ÉPIDÉMIOLOGIQUES

Les informations sont essentiellement issues des études (rétrospectives pour la plupart) qui portaient sur l'intérêt de l'antibioprophylaxie en neurochirurgie. Il faut noter que les données ne sont pas forcément toujours comparables. L'inclusion de patients avec matériel, dérivation ventriculaire externe (DVE), ou interne (DVI), n'est pas systématique, ce qui peut faire varier les résultats.

La seule étude prospective est celle coordonnée par Korinek et al. [2], observationnelle et multicentrique. Près de 3000 patients ont été inclus avec un taux d'infection de 4 % dont la moitié était des méningites. Un des aspects de l'étude était la recherche de facteurs de risques d'infection : les auteurs retrouvaient un rôle pour la durée de la chirurgie, son caractère propre ou contaminée, une reprise précoce, une chirurgie en urgence. La présence ou pas d'une antibioprophylaxie n'était pas associée à l'infection postopératoire. La même équipe, dans une étude cette fois rétrospective et monocentrique [3], montrait que l'antibioprophylaxie était utile pour la prévention des infections superficielles (incidence divisée par deux), mais pas pour la prévention de la méningite nosocomiale. Ces résultats ont été contestés par les équipes nord-américaines, soit parce qu'elles retrouvaient un taux d'infection plus bas [4, 5], ou un rôle favorable de l'antibioprophylaxie dans la prévention de la méningite postopératoire [6]. En France, le protocole

d'antibioprophylaxie de la SFAR recommande une injection unique d'antibiotique (céfazoline, avec ré-injection éventuelle peropératoire) pour toute craniotomie (Tableau I).

**Tableau I**

Principales études cliniques et leurs résultats.

	Type	DVE/DVI	Total infections	Dont méningites
1997 Korinek [2]	prospective	oui	4 %	2 %
2006 Korinek [3]	rétrospective	non	6 %	1,5 %
2007 McClelland [4]	rétrospective	oui	0,8 %	0,3 %
2007 Barker [6]	méta-analyse	non précisé	6 %	2 %
2008 Dahsti [5]	rétrospective	oui	0,3 %	non cherchées

## 2. FAIRE LE DIAGNOSTIC DE MÉNINGITE POSTOPÉRAIRE

Classiquement le diagnostic repose sur l'association d'un tableau clinique (fièvre et dégradation neurologique), d'un tableau biologique (hypoglycorachie, hyperprotéinorachie, nombre d'éléments dans le liquide céphalorachidien (LCR) > 500/mm<sup>3</sup> à prédominance de polynucléaires neutrophiles), et un tableau bactériologique avec des germes au direct qui poussent en culture. Ce tableau idéal, dérivé du diagnostic de la méningite communautaire, n'est pas pertinent dans le contexte postopératoire :

- La fièvre est fréquente chez le patient neurochirurgical, et l'association fièvre et dégradation neurologique n'était pas prédictive d'infection de DVE dans une étude rétrospective [7].
- La contamination sanguine (après crâniotomie ou hémorragie méningée), donne la même formule biologique de pléïocytose, hyperprotéinorachie, hypoglycorachie. On sait depuis plus de 20 ans que ces paramètres n'apportent aucune aide au diagnostic dans le contexte postopératoire [8].
- Certaines procédures neurochirurgicales et certains médicaments entraînent un tableau clinique et biologique de méningite [9]. Ce tableau de « méningite aseptique » a notamment été décrit après chirurgie de fosse postérieure, dans des maladies tumorales ou inflammatoires du SNC [10], ou avec des médicaments aussi banals que l'ibuprofène ou le cotrimoxazole [11].

Des aides au diagnostic ont donc été développées, avec apparition de tests cherchant à faire la différence avec la méningite aseptique. On peut citer :

- La mesure d'un « index de cellularité » correspondant au rapport entre GB/GR dans le LCR sur GB/GR dans le sang. L'augmentation de ce rapport, grâce à des prélèvements quotidiens, permettait de prédire une infection de DVE jusqu'à 3 jours avant l'apparition des germes [12]. L'application clinique de cette attitude reste à démontrer.
- Le dosage du lactate dans le LCR : il a été développé dans le cadre des méningites communautaires pour les différencier des méningites virales. Une valeur seuil de 3,5 mM a été retrouvée comme discriminante avec une VPN à 100 % et une aire sous la courbe ROC à 1 [13]. La physiopathologie fait intervenir une

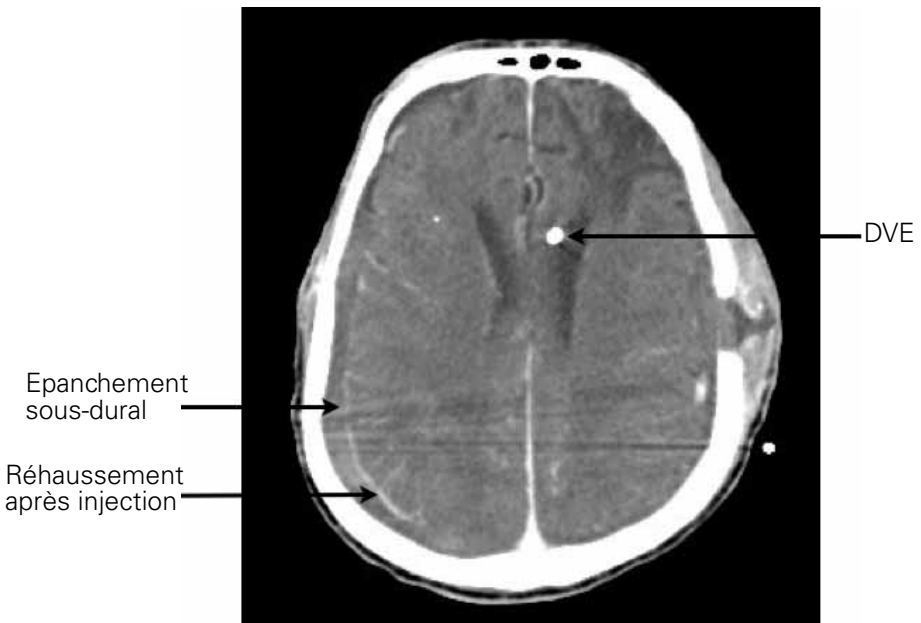
production de D-lactate (10 % du lactate total) par les bactéries, et de L-lactate par le tissu cérébral fonctionnant en anaérobiose du fait des phénomènes ischémiques et inflammatoires liés à la méningite [14]. Des valeurs de VPP à 96 % et de VPN à 94 % ont été retrouvées dans le cadre de la méningite nosocomiale, pour une valeur seuil à 4 mM [14]. Ces résultats n'ont pas été confirmés dans une étude rétrospective d'infection de DVI [15], et l'analyse prospective reste à faire.

- La concentration de procalcitonine sanguine [16], où les données restent essentiellement cantonnées aux méningites communautaires avec des résultats encourageants pour certains [17], mais qui sont insuffisants avec une mauvaise sensibilité dans le cadre nosocomial [18].

D'autres paramètres ont été testés avec des résultats variables qui rendent leur utilisation non recommandée : dosage de cytokines dans le LCR, notamment l'IL-1 $\beta$ , dosage de fractions de la lactico-déshydrogénase, utilisation de sondes PCR. Enfin un modèle informatique a été validé dans le cadre des méningites communautaires, mais pas dans les méningites nosocomiales [19].

### 3. FAIRE LE DIAGNOSTIC D'EMPYÈME CÉRÉBRAL POSTOPÉRA-TOIRE

L'empyème correspond à une collection extra ou sous-durale hypodense au scanner, dont les limites se rehaussent à l'injection de produits de contraste, Figure 1 ci-dessous :



**Figure 1 :** aspect d'empyème sous-dural

Les données sont là encore essentiellement d'origine communautaire [20] : le traitement associe une craniectomie, un nettoyage large, et une antibiothérapie prolongée.

#### 4. FAIRE LE DIAGNOSTIC D'ABCÈS CÉRÉBRAL POSTOPÉRAIRE

Le diagnostic est scannographique avec hypodensité quelque fois étendue, pouvant être responsable d'un effet de masse, avec une prise de contraste annulaire après injection de produit de contraste. Le diagnostic différentiel n'est pas toujours facile quand il existe un hématome en phase de résorption qui peut donner exactement le même aspect.

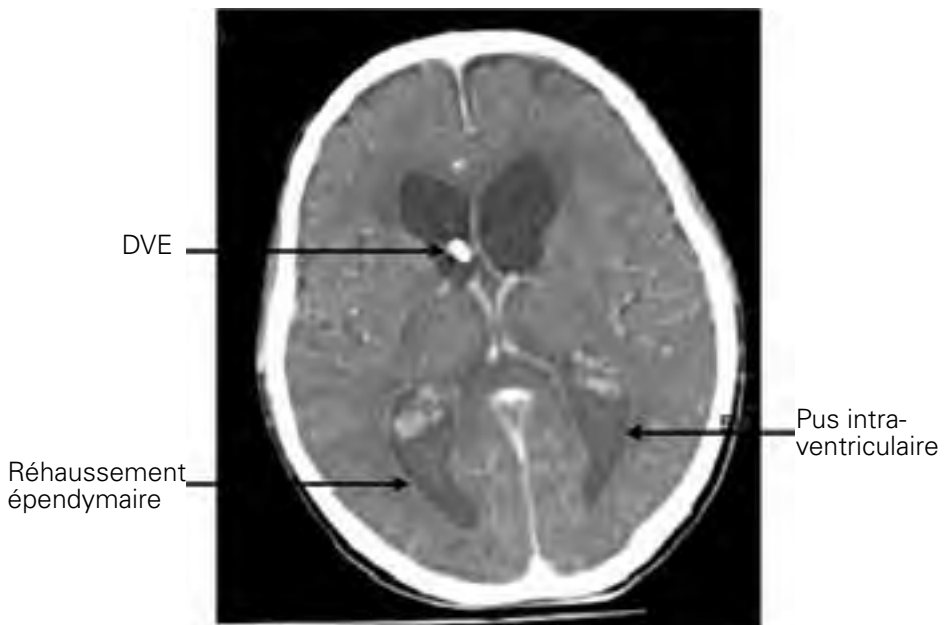
#### 5. CAS PARTICULIER DE LA DVE

La présence d'une DVE majeure considérablement le risque de méningite nosocomiale, à tel point que cet acte est retiré de certaines études d'incidence d'infection postopératoire [3]. Les chiffres vont de 0 à plus de 20 % [21], mais sont compris le plus souvent entre 5 et 10 % ; le taux d'infection par jour d'exposition a été évalué à 6,3 infections de DVE pour 1000 jours de drainage [22].

Le LCR peut être contaminé, suspect d'infection, ou infecté [21]:

- LCR contaminé : la bactériologie du LCR est positive, mais la biochimie et la cellularité sont normales, il n'y a pas de fièvre, pas de modification de l'examen neurologique
- LCR suspect d'infection : la bactériologie du LCR est négative, il peut y avoir des anomalies non spécifiques de la biochimie et de la cellularité, et sur le plan clinique une dégradation du score de Glasgow et de la fièvre.
- LCR infecté : la bactériologie du LCR est positive, et s'accompagne d'anomalies biochimiques et de la cellularité, d'une dégradation neurologique, et d'une fièvre élevée.

L'aspect scannographique d'une ventriculite est celui d'une prise de contraste épendymaire après injection, et selon les germes en cause, la présence de pus dans les cornes postérieures (Figure 2).



**Figure 2 :** aspect de ventriculite sur DVE

Des facteurs de risque ont été identifiés, variables suivant les études [23]. On peut citer: le non-respect des protocoles de soins, une fuite de LCR, la manipulation de la DVE (injections diverses). La durée de maintien de la DVE a été incriminée, induisant des stratégies de changement systématique de DVE, alors qu'elles n'ont pas montré de bénéfice pour le patient. Si le respect du protocole de soin paramédical semble essentiel [22], les cathéters de DVE imprégnés d'antibiotiques (clindamycine ou rifampicine) peuvent avoir un intérêt dans les structures où le taux d'infection est important [24].

L'infection de la valve de dérivation interne (ventriculo-péritonéale le plus souvent) implique l'ablation du matériel, la mise en place d'une DVE avec un traitement antibiotique pendant 10 à 15 jours avant une nouvelle internalisation. La gravité et la lourdeur de cette prise en charge ont fait développer des méthodes alternatives: utilisation de cathéters imprégnés d'antibiotiques [25], injection intrathécale d'antibiotiques au moment de la pose de la canne de DVP [26], mise en place d'un réservoir ventriculaire permettant de traiter l'infection de DVP sans retirer le matériel [27]. Aucune de ces techniques ne peut être recommandée pour l'instant.

## **6. QUELS SONT LES GERMES EN CAUSE ?**

Le staphylocoque blanc est le germe le plus souvent retrouvé en cas d'infection postopératoire. Il est particulièrement présent dans les infections de DVE où il représente plus de 2/3 des germes [28]. C'est une bactérie peu virulente qui provoque moins d'inflammation méningée et épendymaire que les autres germes, d'où la difficulté diagnostique.

Si on exclut les méningites sur DVE on retrouve majoritairement le staphylocoque doré et les bacilles gram négatifs [3, 5], quelques fois multi-résistants, ce qui complique la thérapeutique.

## **7. QUELS ANTIBIOTIQUES CHOISIR ?**

La pénétration des antibiotiques intracérébrale et au niveau du LCR est limitée par les propriétés respectives de la barrière hémato-encéphalique et hémato-méningée. Classiquement, il faut choisir des molécules diffusant suffisamment au niveau du site infecté pour atteindre un taux d'antibiotique supérieur à la concentration minimale inhibitrice vis-à-vis de la bactérie responsable [29]. La diffusion dépend du caractère lipophile de l'antibiotique, de son poids moléculaire, de sa charge électrique, de sa liaison protéique, de l'existence ou pas d'un transport actif, et enfin du caractère « inflammatoire » des barrières [30].

La diffusion méningée des molécules est représentée dans le Tableau II

Tableau II

Diffusion méningée des antibiotiques, d'après [29]

Bonne	Moyenne	Mauvaise
<ul style="list-style-type: none"> <li>• Fluoroquinolones (Péfloxacine et lévofloxacine supérieures à ciprofloxacine)</li> <li>• Rifampicine</li> <li>• Cotrimoxazole</li> <li>• Imidazolés</li> <li>• Phénicolés</li> <li>• Fosfomycine</li> <li>• Linézolide (mais pas d'AMM dans l'infection neurologique)</li> </ul>	<ul style="list-style-type: none"> <li>• Péni-G</li> <li>• Péni-A</li> <li>• Céphalosporines 3<sup>ème</sup> génération</li> <li>• Cefpirome</li> <li>• Carbapénèmes</li> <li>• Tigécycline ?</li> </ul>	<ul style="list-style-type: none"> <li>• Glycopeptides</li> <li>• Aminosides</li> <li>• Colimycine</li> <li>• Daptomycine</li> <li>• Péni-M</li> <li>• Lincosamides</li> <li>• Macrolides</li> </ul>

Le traitement empirique de l'infection postopératoire en neurochirurgie est classiquement une association céfotaxime + fosfomycine jusqu'à identification du germe [31]. Cette association est efficace sur les staphylocoques sensibles à la méticilline et les entérobactéries sauvages. De plus, les auteurs suggèrent une efficacité sur le staphylocoque méticilline résistant mais fosfomycine sensible ce qui lui permet d'être à nouveau sensible au céfotaxime. Cette attitude a été remise en cause par l'équipe de la Pitié-Salpêtrière qui montrait que le céfotaxime seul était efficace en empirique chez 70 % de leurs patients, et que l'efficacité passait à 77 % quand on rajoutait de la fosfomycine [32]. Ce gain était modeste et ne justifiait pas l'association avec la fosfomycine, compte tenu en outre, de ses effets secondaires (vénotoxicité, charge sodée). Les auteurs proposaient soit une antibiothérapie par céfotaxime seul, soit par céfotaxime + vancomycine en cas de suspicion de staphylocoque résistant à la méticilline. Enfin d'autres équipes préconisent d'emblée une antibiothérapie large associant méropénème et vancomycine [1]. Le choix, comme pour le traitement empirique des autres infections nosocomiales, dépend en grande partie de l'écologie locale du service prenant en charge ces patients. A Bicêtre l'efficacité du céfotaxime seul sur les méningites à staphylocoques est de 60 %, et passe à 87 % en cas d'association avec la fosfomycine. Ainsi il a été décidé de garder l'association céfotaxime + fosfomycine.

L'antibiothérapie documentée est fonction de l'identification et de l'antibiogramme du germe en cause :

- Staphylocoque méticilline sensible : on peut recommander une association type péfloxacine ou lévofloxacine + rifampicine ou cotrimoxazole + rifampicine. Ces 3 molécules ont une excellente biodisponibilité par voie entérale, ce qui permet un relais rapide. On évitera d'utiliser les fluoroquinolones en cas d'innoculum élevé, et elles seront plutôt prescrites comme traitement d'appoint. L'association cotrimoxazole + rifampicine n'a pas été documentée pour les infections neurologiques, mais a été utilisée dans les infections osseuses [33]. L'utilisation de la méticilline (oxacilline, cloxacilline) est délicate du fait de sa mauvaise diffusion méningée.
- Staphylocoque méticilline résistant : plusieurs choix sont possibles, vancomycine à la dose de 50 à 60 mg.kg<sup>-1</sup>.j<sup>-1</sup> en perfusion continue pour viser un taux résiduel de 30 à 40 mg.l<sup>-1</sup>, ou linézolide à la dose de 600 mg x 2 IV avec un relais PO rapide compte tenu d'une biodisponibilité de 100 %. L'avantage du

linézolide est de ne pas nécessiter de cathéter central, mais il n'a pas l'AMM pour les infections neurologiques, même s'il a déjà été utilisé dans cette indication [34].

- Entérobactéries et autres bacilles gram négatifs : se baser sur l'antibiogramme et choisir les molécules diffusant le mieux (cf. Tableau II). Le méropénème est la carbapénème de choix en cas d'indication : il est possible d'augmenter les doses jusqu'à 2 g x 3 par jour sans risque comitial (à l'inverse de l'imipénème)

Le retrait du matériel colonisé ou infecté (DVE ou DVP) est indispensable, avec pose transitoire d'une DVE. La durée du traitement varie selon le type d'infection, de manière schématique on peut recommander :

- Méningite à staphylocoque blanc : 10 j
- Méningite à staphylocoque doré, bacille gram négatif : 15 j
- Méningite sur DVP : 15 j
- Empyème, abcès, présence de pus intra-ventriculaire : 6 à 8 semaines

Si la culture du LCR est négative après 48 à 72 h, il faut arrêter l'antibiothérapie empirique. Il n'y a aucun doute quand le prélèvement a été fait en dehors de toute antibiothérapie, et cette attitude a été validée dans une étude rétrospective [35]. La question est plus délicate quand le prélèvement est fait sous antibiothérapie. La décision de poursuivre ou pas le traitement est alors multidisciplinaire et fait intervenir l'évolution clinique et biologique du patient.

## 8. TRAITEMENTS ADJUVANTS

- Les corticoïdes sont indiqués en cas d'abcès avec effet de masse et hypertension intracrânienne. Il n'y a aucune donnée sur leur intérêt dans le cadre de la méningite nosocomiale. Il pourrait y avoir une indication en présence de pus intraventriculaire (rupture intraventriculaire d'un abcès cérébral, ventriculite purulente), pour prévenir l'apparition de cloisonnement, mais cette hypothèse n'est pas documentée.
- La place de l'antibiothérapie intrathécale (dans la DVE) n'est pas bien codifiée mais peut être indiquée lorsque :
  - Il y a une impossibilité de stériliser un LCR malgré une antibiothérapie par voie générale bien conduite. Il faut avoir vérifié l'absence d'indication à une nouvelle chirurgie et avoir dosé les antibiotiques dans le LCR (quand c'est possible).
  - Infection à bactéries multirésistantes avec un choix d'antibiotiques restreint. L'injection intrathécale est alors soit un traitement d'appoint, soit le seul traitement possible [35, 36]. La posologie des antibiotiques injectables est donnée dans le Tableau III.

**Tableau III**

Posologie des antibiotiques par voie intrathécale [36]

Antibiotique	Dose quotidienne (mg)
vancomycine	5 - 20
gentamycine	1 - 8
amikacine	5 - 50
colimycine	10

La prévention reste un élément fondamental et a été parfaitement détaillée dans une revue récente [1]. Au-delà des consignes habituelles de rigueur dans l'asepsie chirurgicale, les auteurs insistent sur l'importance de la prise en charge (notamment des DVE) en postopératoire et la nécessité de respecter les protocoles de soins.

## CONCLUSION

Les infections postopératoires en neurochirurgie sont rares, mais difficiles à diagnostiquer et à traiter. Seule une rigueur à toutes les étapes de la prise en charge (geste chirurgical, soins postopératoires, diagnostique, thérapeutique tant sur le plan chirurgical que dans la gestion de l'antibiothérapie), permettra de diminuer l'incidence de ces infections et d'éviter les impasses thérapeutiques encore possibles.

## RÉFÉRENCES BIBLIOGRAPHIQUES

- [1] Van de Beek D, Drake JM, Tunkel AR, Nosocomial bacterial meningitis *N Engl J Med*. 2010 Jan 14;362(2):146-54.
- [2] Korinek AM, Risk factors for neurosurgical site infections after craniotomy: a prospective multicenter study of 2944 patients. The French Study Group of Neurosurgical Infections, the SEHP, and the C-CLIN Paris-Nord. *Service Epidémiologie Hygiène et Prévention. Neurosurgery* 1997 Nov;41(5):1073-9.
- [3] Korinek AM, Bagnon T, Golmard JL, van Effenterre R, Coriat P, Puybasset L. Risk factors for adult nosocomial meningitis after craniotomy: role of antibiotic prophylaxis. *Neurosurgery*. 2006 Jul;59(1):126-33.
- [4] McClelland S 3rd, Hall WA. Postoperative central nervous system infection: incidence and associated factors in 2111 neurosurgical procedures. *Clin Infect Dis*. 2007 Jul 1;45(1):55-9.
- [5] Dashti SR, Baharvahdat H, Spetzler RF, Sauvageau E, Chang SW, Stiefel MF, Park MS, Bambakidis NC. Operative intracranial infection following craniotomy. *Neurosurg Focus*. 2008;24(6):E10.
- [6] Barker FG 2nd. Efficacy of prophylactic antibiotics against meningitis after craniotomy: a meta-analysis. *Neurosurgery*. 2007 May;60(5):887-94.
- [7] Muttaiyah S, Ritchie S, Upton A, Roberts S. Clinical parameters do not predict infection in patients with external ventricular drains: a retrospective observational study of daily cerebrospinal fluid analysis. *J Med Microbiol*. 2008 Feb;57(Pt 2):207-9.
- [8] Ross D, Rosegay H, Pons V. Differentiation of aseptic and bacterial meningitis in postoperative neurosurgical patients. *J Neurosurg*. 1988 Nov;69(5):669-74.
- [9] Forgacs P, Geyer CA, Freidberg SR. Characterization of chemical meningitis after neurological surgery. *Clin Infect Dis*. 2001 Jan 15;32(2):179-85.
- [10] Ginsberg L. Difficult and recurrent meningitis. *J Neurol Neurosurg Psychiatry*. 2004 Mar;75 Suppl 1:i16-21.
- [11] Herrien R. Possible trimethoprim/sulfamethoxazole-induced aseptic meningitis. *Ann Pharmacother*. 2004 Nov;38(11):1863-7.
- [12] Pfausler B, Beer R, Engelhardt K, Kemmler G, Mohsenipour I, Schmutzhard E. Cell index—a new parameter for the early diagnosis of ventriculostomy (external ventricular drainage)-related ventriculitis in patients with intraventricular hemorrhage? *Acta Neurochir (Wien)*. 2004 May;146(5):477-81.
- [13] Kleine TO, Zwerenz P, Zöfel P, Shiratori K. New and old diagnostic markers of meningitis in cerebrospinal fluid (CSF). *Brain Res Bull*. 2003 Aug 15;61(3):287-97.
- [14] Leib SL, Boscacci R, Gratzl O, Zimmerli W. Predictive value of cerebrospinal fluid (CSF) lactate level versus CSF/blood glucose ratio for the diagnosis of bacterial meningitis following neurosurgery. *Clin Infect Dis*. 1999 Jul;29(1):69-74.
- [15] Conen A, Walti LN, Merlo A, Fluckiger U, Battegay M, Trampuz A. Characteristics and treatment outcome of cerebrospinal fluid shunt-associated infections in adults: a retrospective analysis over an 11-year period. *Clin Infect Dis*. 2008 Jul 1;47(1):73-82.

- [16] Carbonnelle E. Laboratory diagnosis of bacterial meningitis: usefulness of various tests for the determination of the etiological agent. *Med Mal Infect.* 2009 Jul-Aug;39(7-8):581-605.
- [17] Ray P, Badarou-Acossi G, Viallon A, Boutoille D, Arthaud M, Trystram D, Riou B. Accuracy of the cerebrospinal fluid results to differentiate bacterial from non bacterial meningitis, in case of negative gram-stained smear. *Am J Emerg Med.* 2007 Feb;25(2):179-84.
- [18] Martínez R, Gaul C, Buchfelder M, Erbguth F, Tschakowsky K. Serum procalcitonin monitoring for differential diagnosis of ventriculitis in adult intensive care patients. *Intensive Care Med.* 2002 Feb;28(2):208-10.
- [19] Baty V, Viel JF, Schuhmacher H, Jaeger F, Canton P, Hoen B. Prospective validation of a diagnosis model as an aid to therapeutic decision-making in acute meningitis. *Eur J Clin Microbiol Infect Dis.* 2000 Jun;19(6):422-6.
- [20] Nathoo N, Nadvi SS, Gouws E, van Dellen JR. Craniotomy improves outcomes for cranial subdural empyemas: computed tomography-era experience with 699 patients. *Neurosurgery.* 2001 Oct;49(4):872-7.
- [21] Lozier AP, Sciacca RR, Romagnoli MF, Connolly ES Jr. Ventriculostomy-related infections: a critical review of the literature. *Neurosurgery.* 2002 Jul;51(1):170-81.
- [22] Scheithauer S, Bürgel U, Ryang YM, Haase G, Schiefer J, Koch S, Häfner H, Lemmen S. Prospective surveillance of drain associated meningitis/ventriculitis in a neurosurgery and neurological intensive care unit. *J Neurol Neurosurg Psychiatry.* 2009 Dec;80(12):1381-5.
- [23] Korinek AM, Golmard JL, Elcheick A, Bismuth R, van Effenterre R, Coriat P, Puybasset L. Risk factors for neurosurgical site infections after craniotomy: a critical reappraisal of antibiotic prophylaxis on 4,578 patients. *Br J Neurosurg.* 2005 Apr;19(2):155-62.
- [24] Zabramski JM, Whiting D, Darouiche RO, Horner TG, Olson J, Robertson C, Hamilton AJ. Efficacy of antimicrobial-impregnated external ventricular drain catheters: a prospective, randomized, controlled trial. *J Neurosurg.* 2003 Apr;98(4):725-30.
- [25] Richards HK, Seeley HM, Pickard JD. Efficacy of antibiotic-impregnated shunt catheters in reducing shunt infection: data from the United Kingdom Shunt Registry. *J Neurosurg Pediatr.* 2009 Oct;4(4):389-93.
- [26] Ragel BT, Browd SR, Schmidt RH. Surgical shunt infection: significant reduction when using intraventricular and systemic antibiotic agents. *J Neurosurg.* 2006 Aug;105(2):242-7.
- [27] Brown EM, Edwards RJ, Pople IK. Conservative management of patients with cerebrospinal fluid shunt infections. *Neurosurgery.* 2006 Apr;58(4):657-65.
- [28] Beer R, Lackner P, Pfäusler B, Schmutzhard E. Nosocomial ventriculitis and meningitis in neurocritical care patients. *J Neurol.* 2008 Nov;255(11):1617-24.
- [29] Modai J. Pénétration des antibiotiques dans le liquide céphalorachidien chez l'homme. *Med Mal Inf.* 1996;26:1032-43.
- [30] Van Bambeke F, Tulkens PM. Pharmacodynamics of antibiotics in CSF: principles and consequences (predictive factors of efficacy. *Med Mal Infect.* 2009 Jul-Aug;39(7-8):483-92.
- [31] Portier H, Armengaud M, Becq-Giraudon B, Bousser J, Desbordes JM, Duez JM, Kazmierczak A, Korinek AM, Laisne MJ, Pangon B, et al. Treatment with a cefotaxime-fosfomycin combination of staphylococcal or enterobacterial meningitis in adults. *Presse Med.* 1987 Dec 16;16(43):2161-6.
- [32] De Bels D, Korinek AM, Bismuth R, Trystram D, Coriat P, Puybasset L. Empirical treatment of adult postsurgical nosocomial meningitis. *Acta Neurochir (Wien).* 2002 Oct;144(10):989-95.
- [33] Nguyen S, Pasquet A, Legout L, Beltrand E, Dubreuil L, Migaud H, Yazdanpanah Y, Senneville E. Efficacy and tolerance of rifampicin-linezolid compared with rifampicin-cotrimoxazole combinations in prolonged oral therapy for bone and joint infections. *Clin Microbiol Infect.* 2009 Dec;15(12):1163-9.
- [34] Kessler AT, Kourtis AP. Treatment of meningitis caused by methicillin-resistant *Staphylococcus aureus* with linezolid. *Infection.* 2007 Jun;35(4):271-4.
- [35] Zarrouk V, Vassor I, Bert F, Bouccara D, Kalamarides M, Bendersky N, Redondo A, Sterkers O, Fantin B. Evaluation of the management of postoperative aseptic meningitis. *Clin Infect Dis.* 2007 Jun 15;44(12):1555-9.
- [36] Ziai WC, Lewin JJ 3rd. Improving the role of intraventricular antimicrobial agents in the management of meningitis. *Curr Opin Neurol.* 2009 Jun;22(3):277-82.
- [37] Tunkel AR, Hartman BJ, Kaplan SL, Kaufman BA, Roos KL, Scheld WM, Whitley RJ. Practice guidelines for the management of bacterial meningitis. *Clin Infect Dis.* 2004 Nov 1;39(9):1267-84.